

Криоанальгезия. Обзор литературы

Д.А. Свирский^{1,2}, Э.Э. Антипин^{1,2}, Н.А. Бочкарева³,
А.Т. Ибрагимов⁴, М.П. Яковенко⁵,
Э.В. Недашковский²

¹ ООО «МПЦ лечения боли и реабилитации», Архангельск, Россия

² ФГБОУ ВО «Северный государственный медицинский университет» Минздрава России, Архангельск, Россия

³ ГБУЗ «ГКБ № 29 им. Н.Э. Баумана», Москва, Россия

⁴ ГБУЗ ЛО «Токсовская межрайонная больница», Токсово, Россия

⁵ ООО «Клиника лечения боли», Уссурийск, Россия

Реферат

Крионевролиз, крионейроабляция, криоанальгезия (КА) — один из эффективных интервенционных методов лечения болевого синдрома, обеспечивающий качественное длительное обезболивание путем низкотемпературного разрушения нервных оболочек чувствительных или смешанных нервов. Наш обзор посвящен истории использования холода для лечения боли, описанию физических основ метода и оборудования, используемого для КА, различных клинических аспектов и технических особенностей проведения процедуры, а также показаниям и противопоказаниям. В обзоре приводятся клинические примеры различных состояний, которые поддаются лечению с использованием интервенционных методов.

Ключевые слова: криоанальгезия, крионевролиз, крионейроабляция, интервенционное обезболивание, лечение боли

✉ *Для корреспонденции:* Свирский Дмитрий Алексеевич — канд. мед. наук, доцент кафедры анестезиологии и реаниматологии ФГБОУ ВО «Северный государственный медицинский университет» Минздрава России, врач анестезиолог-реаниматолог ООО «МПЦ лечения боли и реабилитации», Архангельск, Россия; e-mail: dsvirskiy@mail.ru

✉ *Для цитирования:* Д.А. Свирский, Э.Э. Антипин, Н.А. Бочкарева, А.Т. Ибрагимов, М.П. Яковенко, Э.В. Недашковский. Криоанальгезия. Обзор литературы. Вестник интенсивной терапии им. А.И. Салтанова. 2020;4:58–73. DOI: 10.21320/1818-474X-2020-4-58-73

✉ *Поступила:* 02.10.2020

✉ *Принята к печати:* 16.11.2020

Cryoanalgesia. Review

D.A. Svirskii^{1,2}, E.E. Antipin^{1,2}, N.A. Bochkareva³,
A.T. Ibragimov⁴, M.P. Yakovenko⁵, E.V. Nedashkovskii²

¹ MDC of pain management & rehabilitation, Arkhangelsk, Russia

² Northern State Medical University, Arkhangelsk, Russia

³ City Clinical Hospital #29 n.a. NE Bauman, Moscow, Russia

⁴ Toksovskaya interdistrict hospital, Toksovo, Russia

⁵ Pain management clinic, Ussuriysk, Russia

Abstract

Cryoanalgesia, also known as cryoneurolysis or cryoneuroablation, is one of the most effective interventional methods for pain management, which allows providing high-quality long-term analgesia by low-temperature destruction of the nerve membranes of sensory or mixed nerves. Our review is devoted to the history of the use of cold for medical purposes, a description of the physical basis of the method and equipment used for cryoanalgesia, various clinical aspects and technical features of the procedure, as well as indications and contraindications, with a clinical description of various conditions that can be treated using interventional methods of pain management.

Keywords: cryoanalgesia, cryoneurolysis, cryoneuroablation, interventional analgesia, pain management

✉ *For correspondence:* Dmitrii A. Svirskii — Cand. Med. Sci., Associate professor, Northern State Medical University, MDC of pain management & rehabilitation, Arkhangelsk, Russia; e-mail: dsvirskiy@mail.ru

✉ *For citation:* D.A. Svirskii, E.E. Antipin, N.A. Bochkareva, A.T. Ibragimov, M.P. Yakovenko, E.V. Nedashkovskii. Cryoanalgesia. Review. Annals of Critical Care. 2020;4:58–73. DOI: 10.21320/1818-474X-2020-4-58-73

✉ *Received:* 02.10.2020

✉ *Accepted:* 16.11.2020

Введение

Термин «крионевролиз» происходит от др.-греч. *kryos* (ледяной холод, озноб), *neuron* (нейрон, нерв) и *lysis* (ослабление, растворение). Считается, что именно криоанальгезия в настоящее время является наиболее эффективным и безопасным способом продленной анальгезии в сравнении с радиочастотной абляцией, химическим невролизом и открытыми нейротомиями. Эпинеуральное использование низких температур по механизму действия похоже на действие местных анестетиков. Создаваемый аппаратом для крионевролиза (криоаблятором) ледяной шар повреждает кровеносные сосуды, питающие периферические нервы, что, в свою очередь, приводит к развитию эндоневрального отека и, как следствие, к валлеровой дегенерации. Передача электрического импульса блокируется. При этом структурное повреждение самого аксона не происходит, что в дальнейшем способствует полному восстановлению утраченной нервом функции. Область применения КА весьма обширна. С ее помощью можно бороться как с первичными, так и со вторичными невралгиями.

Наш обзор представляет собой попытку собрать информацию о текущем использовании крионейроабляции. Поиск литературы осуществлялся по ключевым словам «cryoanalgesia, cryoneurolysis, cryoneuroablation, interventional analgesia, pain management» в базах данных PubMed, MEDLINE, Google Scholar. Период поиска источников литературы составил апрель 2019 г. — апрель 2020 г.

История

Использование холода известно медицине не одну тысячу лет. Древние египтяне [1] уже упоминали целебные свойства холода. Со времен Гиппократов [2] мы знаем о болеутоляющем свойстве снега. Авиценна и Северино описывали использование льда как анестезирующего средства [3]. John Hunter в 1777 г. [4] морозил петуху гребень и наблюдал, как основание гребня заживало без рубца. В 1812 г. под Москвой Jean Lagrey отмечал [5], что солдаты переносят ампутацию конечности, практически не испытывая боли. Отец современной криохирургии James Arnott [6] описывал применение холода не только в терапии боли, но и для лечения рака. Richardson [7] в 1866 г. применил эфирный спрей для местной анестезии, а вслед за этим в 1891 г. был применен и хлорэтановый спрей. С тех пор слова «заморозить» и «онеметь» стали синонимами. В 1917 г. Trendelenberg продемонстрировал серьезные повреждения нервов с потерей функции при замораживании тканей, при этом он отметил [8], что восстановление нервов происходит без образования невром. Современная КА берет начало с изобретения Соорег в 1961 г. устройства, работающего

на жидком азоте, помещенном в изолированную полую трубку. Температура на ее конце достигала -190°C [9]. А уже в 1967 г. южноафриканский хирург-офтальмолог Amoils изобрел криозонд для криоэкстракции катаракты, работавший с использованием CO_2 или N_2O , при температуре -70°C [10]. Lloyd с коллегами [11] ввели термин «криоанальгезия» для использования этого зонда в лечении боли. Они предположили [12], что данный метод превосходит другие методы невролиза, поскольку его применение не вызывает формирования невром, не приводит к появлению неврита или невралгии. Популяризация КА началась в начале 1980-х гг. силами Barnard, Lloyd, Evans и Green [13–15]. С начала 2000-х гг. активной работой по изучению и внедрению КА в рутинную практику занимается Andrea M. Trescott [16, 19, 39, 43, 79, 93, 136, 141, 148, 151]. Ее порой называют матерью современной криоанальгезии.

Методика криоабляции

Принцип работы основан на таком физическом явлении, как стационарное адиабатическое дросселирование, известное как эффект Джоуля—Томсона [17]. Устройство зонда (рис. 1) представляет собой две полые трубки разного диаметра, вставленных одна в другую. Наружная трубка термоизолирована от окружающей среды на всем протяжении, за исключением небольшого участка на своем рабочем конце. Сжатый газ ($\text{CO}_2/\text{N}_2\text{O}$) под высоким давлением (50–60 атм.) подается криоаблятором из баллона в криозонд и движется по наружной более толстой трубке, где встречается с препятствием в виде дроссельной заслонки. Проходя через нее, давление газа резко падает, и его температура значительно снижается, что приводит к охлаждению дистального конца криозонда, по сути, и являющимся источником холода [18]. Охлажденный газ под низким давлением выходит во внешнюю среду, не контактируя с тканями пациента. Резкое изменение температуры помогает сформировать шарик льда. Его диаметр будет зависеть от диаметра самого криозонда [19]. Температура на рабочем конце зонда постоянно контролируется датчиком, подающим сигнал в аппарат, регулирующий скорость подачи газа в наружную трубку. Также в наконечник встроен нейростимулятор.

Механизм криоабляции

Хорошо известно, что низкие температуры губительны для клеток человеческого организма [20–23]. Причиной некроза клеток являются микроциркуляторные нарушения, связанные с воздействием низких температур [24–28]. Во время первого цикла формирования шарика

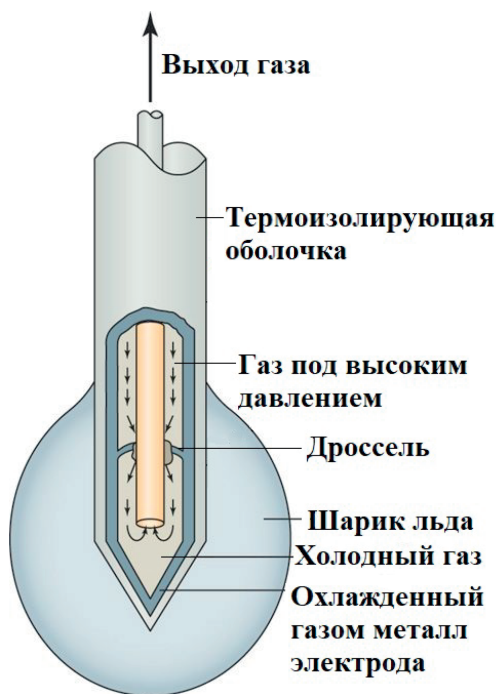


Рис. 1. Принцип работы криозонда
Fig. 1. Cryoprobe operation principle

льда происходит рефлекторный вазоспазм эпинеуральных сосудов [29–31]. Они промерзают на всю глубину. Во время разморозки из-за холодового повреждения сосудистой стенки внутрисосудистая жидкость выходит наружу через поврежденный эндотелий, формируя эндоневральный отек. Во время второго цикла заморозки ситуация повторяется, при этом зона поражения увеличивается. Развивающаяся вслед вазодилатация способствует увеличению скорости эндоневрального отека [15]. В течение 90 мин после криолизиса давление эндоневральной жидкости увеличивается на 20 мм рт. ст. Непосредственное воздействие низкой температуры, цикличность процессов заморозки/разморозки и нарастающий отек создают условия для развития валлеровой дегенерации. Шванновские клетки гибнут, оставляя лишь базальные пластинки. Сам эндоневрий остается интактным [32]. Благодаря сохранным базальным мембранам клеток Шванна формирование невромы не происходит, и нерв сохраняет способность к регенерации. Ее скорость не превышает 1–1,5 мм/неделю [33, 34]. По классификации Sydney Sunderland [34], существует пять степеней повреждения нерва. Вторая из них (аксонотмезис) и является целью КА. Кроме описанных выше механизмов, нельзя забывать об аутоиммунных феноменах. За счет высвобождения секвестрированных протеинов формируется прицельный аутоиммунный ответ к поврежденным тканям. Он, вероятно, и объясняет долговременные эффекты КА [35–37]. Степень промерзания (степень повреждения нерва) зависит от [38]: близости зонда к нерву; размера криозонда; размера шарика льда; полноты (глубины) промерзания нерва; локальной тем-

пературы тканей в непосредственной близости от рабочего конца зонда. Спинальная жидкость и кровоток — это отличные местные теплоотводы.

Качество и продолжительность анальгезии зависят от степени промерзания нерва. Если прибегнуть к аналогии, пальцы рук и ног на морозе могут начать неметь, но при длительном воздействии низкой температуры можно их и обморозить. Цикличность повторений расширяет зону охвата и снижает локальную температуру, тем самым создавая условия для увеличения участка промораживания нерва. Использование физиологического раствора с адреналином снижает теплопроводность окружающих зонд тканей и препятствует формированию выраженных кровоподтеков и отеков в местах инъекций, способствуя снижению уровня послеоперационной боли [16]. Криозонд следует извлекать только после полного оттаивания от его поверхности ледяного шарика, так как при преждевременном извлечении возможны разрывы нерва. Таким образом, эффективность работы и качество обезболивания будут зависеть от многих факторов. Для получения хорошего результата необходимо: знание точного диагноза; знание анатомии, ее вариантов; знание клинических синдромов; получение хорошего анальгетического ответа на двукратный тестовый блок заинтересованной структуры (чтобы исключить эффект плацебо); наличие ультразвуковой или КТ-навигации; размер (толщина) криозонда; размер ледяного шара; длительность и кратность заморозки.

Клинические аспекты

«Без диагноза нет лечения» — догма эффективного специалиста по лечению боли. Выполнение тщательного диагностического блока — это первый шаг в подтверждении диагноза. Для его выполнения требуется минимальное количество местного анестетика, не превышающее объема будущего шарика льда [39]. Решающее значение в точности попадания имеет использование нейростимулятора, контролируемое ультразвуком или флюороскопией. В настоящее время доказательств, подтверждающих формирование устойчивой нейропатии при многократном применении холода, не существует [40].

Техника выполнения

Описаны две техники проведения КА [16]. В первом случае для проведения криозонда используется канюля, по диаметру подходящая используемому зонду. Канюля проводится к месту проведения процедуры. Мандрен удаляется, и вместо него вводится криозонд.

Далее начинается работа с нейростимулятором. Сенсорная стимуляция (100 Гц) проводится на токах не выше 0,4 мВ, в то время как двигательная (2 Гц) — при 2 мВ. Движение и расположение криозонда проводится под визуальным контролем. После завершения сеанса КА зонд удаляется и в катетер вводится местный анестетик. Использование катетера изолирует криозонд, минимизируя повреждение окружающих тканей и препятствуя непреднамеренной их стимуляции. Техника проведения КА без использования катетера-проводника начинается с формирования «лимонной корочки». После этого выполняется небольшой разрез мягких тканей. Далее техника похожа на описанную выше [41]. Во время проведения процедуры необходимо избегать введения анестетика, поскольку он может заблокировать проведение импульса по нерву. Также не следует использовать токи высокого напряжения. Это может привести к сверхстимуляции и оглушению нерва. Сразу после начала процесса заморозки пациент испытывает болезненные ощущения распирания и жжения, охватывающие зону привычной боли. Обычно они проходят в течение 30 с после начала процедуры. Длительность и кратность циклов заморозки/разморозки зависит от глубины расположения нерва. Более поверхностные нервы требуют менее продолжительных циклов, поскольку слишком длительное промораживание расположенных рядом тканей может привести к их некрозу. Обычно цикл заморозки длится две минуты, затем следует цикл разморозки, длящийся 30 с, после чего процедура повторяется. Крайне важно минимизировать седацию, чтобы не утратить обратную связь с пациентом. Для снижения болевой чувствительности допускается использование 0,05–0,1 мг фентанила [42]. Большинство методов, приведенных в обзоре, используют кость в качестве «опоры», чтобы прижимать зонд и облегчить его точный контакт с нервом.

Противопоказания

Большинство противопоказаний не являются специфичными. К ним относятся коагулопатии, использование антикоагулянтов, инфицирование места предполагаемого вкола либо системная инфекция, а также наличие аллергии в анамнезе и отсутствие информированного согласия. «Неинформированный пациент» — одна из причин неудовлетворенности полученным результатом [39]. Пациент не всегда понимает, что в зоне исходной болезненности появится онемение и часто расстраивается по этому поводу [43]. Именно поэтому необходимо обсуждать эффекты, полученные от проведенной лечебно-диагностической блокады. Не стоит забывать о криоглобулинемии и болезни Рейно.

Черепно-лицевая боль

Невралгия тройничного нерва

Как правило, необходимости разрушать сам тройничный нерв нет, так как патология в основном ограничивается отдельными его ветвями. Но иногда делать это все же приходится. Следствием повреждения нерва при выходе из черепа будет мучительная тикающая боль, не имеющая дистальной триггерной зоны [44]. Для проведения КА в данной области необходима рентгеноскопия. Зона максимального ответа определяется при помощи сенсорной стимуляции. Пациент должен быть предупрежден о рисках возникновения гипестезии глаза [16, 45, 46].

Супраорбитальная невралгия

Супраорбитальный нерв — это терминаль первой ветви тройничного нерва. Его раздражение обычно происходит в надглазничной вырезке. Это состояние путают с мигренью и фронтальным синуситом, так как боль при данной невралгии часто проявляет себя головной болью в области лба и, как правило, связана с затуманиванием зрения, тошнотой и светобоязнью [47, 48]. Механизм возникновения — тупая травма. Невралгия прогрессирует с течением времени, поскольку поврежденные ткани медленно формируют рубец, который и вовлекает нерв. Спровоцировать обострение состояния может спазм круговой мышцы при нахмуривании или длительном прищуривании. Эта этиология подтверждена эффективностью ботулинотерапии при лечении «мигреней». Облегчение, наступающее при введении ботулотоксина, длится 2–3 мес., в то время как при проведении КА ремиссия может длиться до года и более [16, 19]. Реже повреждение нерва происходит в результате острой герпетической инфекции, болезни Педжета или новообразования [48, 49]. Пациенты испытывают увеличение интенсивности и частоты приступов головной боли при менструации (задержка жидкости), приеме соли, стрессе, ярком свете или развивающейся близорукости. Надблоковый нерв, расположенный в медиальной глазнице, также может быть вовлечен и поражен описанным выше образом [48, 49]. Вход зонда должен быть ниже или выше линии бровей (рис. 2). Это позволяет избежать повреждения лобных волосяных фолликулов с последующей алопецией и термического повреждения чувствительной кожи вокруг глаз [16, 19].

Инфраорбитальная невралгия

Инфраорбитальный нерв является одной из терминалей верхнечелюстного отдела тройничного нерва. Это сенсорный нерв, отвечающий за кожную чувстви-

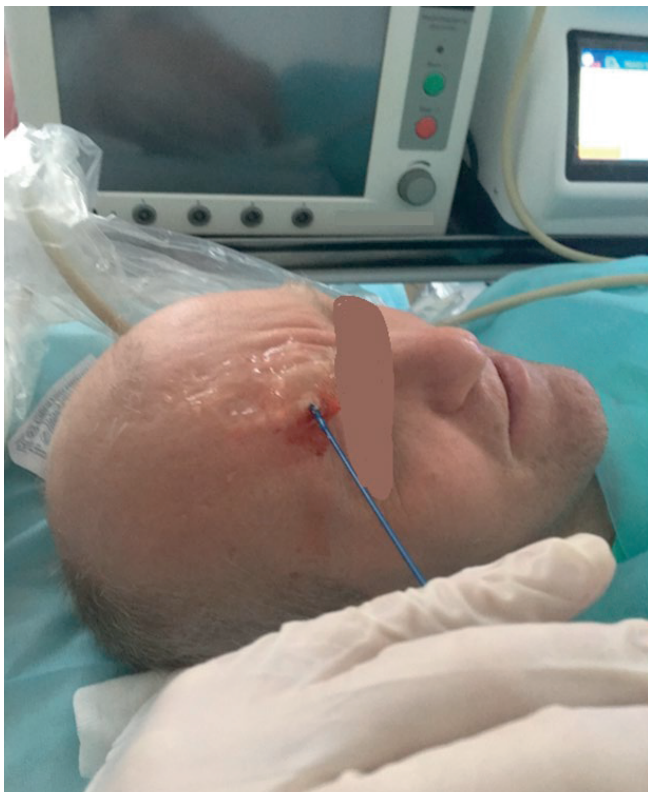

Рис. 2. Проведение криоабляции надглазничной ветви тройничного нерва

Fig. 2. Cryoablation of the supraorbital branch of the trigeminal nerve

тельность скуловой, параназальной и параорбитальной областей [50]. Механизм развития периферической нейропатии схож с описанным ранее. Кроме того, этот нерв может быть поврежден в результате перелома скулы, с ущемлением нерва костной мозолью, а также вследствие хирургических процедур или синусита. Обычно эту ситуацию путают с верхнечелюстным синуситом. Инфраорбитальная невралгия обычно проявляет себя болью в верхней челюсти, усиливающейся во время улыбки и смеха. Она часто похожа на зубную и до момента постановки верного диагноза пациенты нередко проходят бесполезные стоматологические процедуры [51]. К нерву можно легко добраться как чрескожным, так и внутриротовым доступом. Следует избегать глубокого введения зонда в инфраорбитальное отверстие.

Верхнечелюстная невралгия

Невралгия верхнечелюстного нерва вызывает боль в верхней челюсти и щеке. Нерв может быть защемлен проксимальнее инфраорбитального отверстия. Доступ к верхнечелюстной впадине осуществляется через боковую крыловидную ямку [47, 48].

Скуловисочная невралгия

Скуловисочный нерв — еще одна из ветвей верхнечелюстного нерва. Он отвечает за сенсорную иннервацию небольшой области лба и височной области. Он может быть сдавлен в скуловисочном отверстии или височных мышцах. Обычно его блокируют на 10–17,5 мм кзади от скуловерхнечелюстного шва и 22–24,8 мм над скуловой дугой [19, 46, 48].

Нижнечелюстная невралгия

Нижнечелюстной нерв является третьим ответвлением тройничного нерва. Чаще всего он травмируется при гипертрофии крыловидной мышцы в результате хронического бруксизма [52]. Он также может быть поврежден при потере заднего зубного ряда [53], приводящей к дисфункциональной окклюзии зубов и последующему сдавлению в месте прохождения через крыловидную ямку. Боль обычно локализована в нижней челюсти, зубах и боковых областях языка [53, 54]. Пациента укладывают в полуположечее положение. Рот открывают на 3–5 мм. Зонд располагают перпендикулярно боковой крыловидной пластине и продвигают спереди назад. Иногда этот нерв находят на медиальной верхней границе языка в области нижней челюсти. Существует высокая вероятность онемения боковой поверхности языка, так как включение язычного нерва в шарик льда трудно исключить [16, 19].

Невралгия нижнего альвеолярного нерва

Повреждение нижнего альвеолярного нерва вызывает клиническую картину нижнечелюстной нейропатии и зубной боли, возникающей после травмы челюсти или стоматологической операции [55]. Доступ к нерву может быть получен интраорально с медиальной стороны под углом нижней челюсти.

Подбородочная невралгия

Подбородочный нерв является терминальной ветвью нижнечелюстного нерва. Ирритативная (раздражающая) периферическая нейропатия возникает главным образом в области подбородочного отверстия. Этот нерв чаще всего повреждается в результате возрастных архитектурных изменений нижней челюсти [16, 19]. Возникающая главным образом у пожилых беззубых пациентов, боль при подбородочной невралгии чаще всего проявляется как боль в подбородке, нижней губе и десне [48]. Нерв может быть заблокирован как интраоральным, так и экстраоральным доступами. Оба они осуществляются через подбородочное отверстие.

Ушно-височная невралгия

Аурикулотемпоральный нерв — это ветвь заднего ствола нижнечелюстного отдела тройничного нерва. Он отвечает за сенсорную иннервацию козелка, передней части уха и виска [47]. Ирритативная периферическая невропатия возникает, как правило, в двух точках [46]. Наиболее распространенное место ущемления находится проксимальнее теменного гребня, в области прикрепления височных мышц. Реже нерв повреждается задним краем нижней челюсти при бруксизме. Клиника представлена височной и связанной с ней ретроорбитальной болью. Случаются иррадиации в зубы. Пациент часто просыпается ночью или ранним утром с болью в виске. Боль описывают пульсирующей, ноющей и тянущей. Она может быть односторонней или двусторонней. Из-за размытия зрения, тошноты и рвоты ее ошибочно принимают за сосудистые «мигрени» [16, 47]. Невропатия чаще всего связана с перекрестным прикусом, бруксизмом и функциональной аномалией височно-нижнечелюстного сустава. Не исключены связи с мальформацией или дисморфией челюстей [56]. Иногда нерв может быть сдавлен височной артерией [57]. Доступ осуществляется в точке 10–15 мм впереди от верхнего края начала завитка ушной раковины.

Невралгия заднего ушного нерва

Часто наблюдается через недели или годы после тупой травмы сосцевидной области, чаще у женщин, подвергшихся физическому насилию. Из-за преобладания в популяции правой левой сторона поражается чаще. Клиника проявляется болью в ухе и ощущением распирания. Дифференциальная диагностика с хронической ушной инфекцией. Как и описанные ранее невропатии, может усилиться при менструации и употреблении соленого [16, 58]. Нерв может быть ущемлен грудино-ключично-сосцевидной мышцей. Большинству пациентов помогают блокады триггерных точек, но некоторым требуется и КА. Klein и соавт. [59] описали лечение «криптогенной ушной боли» блокадами заднего ушного нерва. Он проходит поверхностно по задней границе грудино-ключично-сосцевидной мышцы, непосредственно за сосцевидным отростком.

Невралгия языкоглоточного нерва

Языкоглоточный нерв обеспечивает чувствительность среднего уха, задней трети языка, небных миндалин и глотки [60]. КА можно применять при боли, связанной с раком горла и раком шеи. Она может быть эффективной и при лечении плохо поддающейся лечению икоты [61]. Обычным уровнем для КА языкоглоточного нерва является миндальная ямка. Больного укладывают на спину, язык отводят медиально. Нерв

расположен в нижней части миндалины. Чувствительная стимуляция задействует ухо и горло, также возможна и двигательная стимуляция глотки. Необходимо соблюдать осторожность, чтобы не задеть небную артерию [19].

Невралгия большого затылочного нерва (БЗН)

Большой затылочный нерв происходит от медиальной части дорсальной ветви спинномозгового нерва С2 [62], он также может связываться с ветвями дорсальной ветви спинномозгового нерва С3 [63]. Защемления БЗН вызывают боль в затылке, иррадирующую в лобную и периорбитальную области. БЗН пронизывает трапецевидную, полуостистую и нижнюю косую мышцы [19, 64, 65]. Они и являются типичными местами ущемления нервов. Доступ осуществляется в точке на 3–5 см латеральнее и на 2–3 см ниже затылочного бугра, или на уровне С2 [43, 66, 67].

Невралгия малого затылочного нерва (МЗН)

Малый затылочный нерв начинается от вентральной ветви корешков С2 и С3 и двигается кверху вдоль задней границы грудино-ключично-сосцевидной мышцы. Коммуникантные ветви МЗН очень обширны [68]. Патология МЗН обычно проявляется цервикогенной головной болью. Этот нерв можно заморозить в точке примерно 7 см латеральнее наружного затылочного бугра [16, 19].

Неоценимый вклад в изучение черепно-лицевой боли внесли Bernard, Lloyd и Glynn [69]. Эти авторы в 1981 г. при участии J. Evans [70] изучали способы лечения негерпетической и постгерпетической невралгии тройничного нерва, послеоперационные и атипичные невралгии лица. Средняя продолжительность потери чувствительности составила 60 дней (5–117). Стараниями Nally F.F. была изучена пароксизмальная невралгия тройничного нерва. В среднем за 5-летний период наблюдения было зарегистрировано 2,2 процедуры на одного пациента [71]. Позднее при оценке 22-летнего периода наблюдений он пришел к выводу, что криотерапия приносит значительное долгосрочное облегчение [72]. В 1988 г. J.M. Zakrzewska [73] сообщил о шестилетнем опыте применения КА в лечении пароксизмальной невралгии тройничного нерва. А уже в 1991 г. он дополнительно обследовал 475 пациентов, наблюдавшихся в течение 10 лет: 145 из них прошли криотерапию, 265 — радиочастотную термокоагуляцию и 65-микрососудистую декомпрессию. Средний период наблюдения в каждой группе составил 45 мес. [74]. Исследованием эффективности КА при двусторонней тонзиллэктомии занимались Robinson и Purdie [75]. Они пришли к выводу, что ее использование привело к снижению боли и более быстрой реабилитации.

Боль верхней конечности

Надлопаточная невралгия

Надлопаточный нерв обеспечивает двигательную иннервацию надостной и подостной мышц и сенсорную иннервацию плечевого сустава [76]. Как правило, боль ощущается в верхней трети плеча. К причинам, вызывающим эту боль, можно отнести хронические травмы вращательной манжеты плеча и адгезивный капсулит [77]. Известно также, что надлопаточный нерв часто участвует в формировании рефлекторной симпатической дистрофии. Она наблюдается в раннем восстановительном периоде у 84 % пациентов, перенесших инсульт [78]. Болезненность вызывается при пальпации надостной ямки [79]. Положение пациента — сидя, больная рука перед собой. Необходимо найти вырезку лопатки, на дне которой хорошо визуализируются артерия и нерв [80]. Зонд проводится в надостную выемку параллельно направлению нерва, перпендикулярно лопатке. Данный нерв является одним из немногих в основном двигательных нервов, поддающихся лечению КА [16].

Невралгия поверхностного лучевого нерва

При повреждении поверхностного лучевого нерва наблюдаются лишь патологические дефицитарные или ирритативные феномены [81, 82]. Нерв нередко повреждается, когда пьяный человек засыпает, положив голову на руку, лежащую на столе. Часто его повреждение происходит при хронических движениях запястья и разгибательных переломах лучевой кости. [83, 84]. Область максимальной болезненности определяется между плечелучевой мышцей и длинным лучевым разгибателем запястья [84]. Исследованием эффективности КА на периферических нервах верхней конечности занимался Wang. Половина пациентов, включенных в исследование, сообщила об облегчении на срок от 1 до 12 мес. [85].

Брюшная и тазовая боль

Подвздошно-паховая, подвздошно-подчревная, бедренно-половая, поджелудочная невралгии

Подвздошно-паховый нерв обеспечивает иннервацию бедра, мошонки или половых губ [102]. Он часто повреждается на латеральной границе фасции прямой мышцы живота, где перфорирует верхнюю ножку поверхностного пахового кольца [103]. Повреждение происходит во время пахового грыжесечения или абдоминальной операции с использованием разреза по Пфанненштилю. Боль появляется в процессе формирования рубца спустя месяцы или даже годы [19, 104]. Иногда этот нерв повреждается плотно прилегающей одеждой, ремнем или кобурой [16].

Патология подвздошно-подчревного нерва весьма похожа, однако ущемление нерва происходит примерно на 4–5 см выше.

Оба они могут быть травмированы увеличивающимся на поздних сроках беременности животом или асцитом. И тот и другой могут имитировать аппендицит или дивертикулит. К ущемлению нервов с формированием боли, похожей на таковую при эндометриозе, может привести перименструальная задержка жидкости [16, 105].

Генитофemorальный нерв может быть поврежден в результате тупой хирургической травмы [105–107], использования разреза по Пфанненштилю, а также после герниопластики. Реже нерв повреждается увеличивающимся и давящим на него животом в поздних сроках беременности [106]. Перечисленные нейропатии проявляют себя тупой ноющей болью в нижних квадрантах живота. Эта боль усиливается при маневре Вальсальвы, кашле, движениях кишечника и подтягиваниях. Раздражение любого из этих нервов может привести к боли в яичке или вульве, в области внутренней поверхности бедра и в верхней поясничной области.

Похожий синдром возникает при зажатии подреберного нерва. В этом случае боли локализованы в верхнем квадранте живота. Оно может имитировать холецистит или панкреатит [105].

Для проведения КА необходимо определить поперечный отросток позвонка области заинтересованного нерва. После местной подкожной анестезии зонд вводится по касательной к межпозвоночному отверстию, избегая продвижения в само отверстие. Получают сенсорный ответ в область паха. Следует исключить двигательную реакцию вниз по ноге. Двигательный ответ в паховую область приемлем.

Ущемление бедренно-полового нерва обычно формируется в области лобкового бугорка. Определить патологию бывает трудно в случае проксимального ущемления хирургическим рубцом, так как нерв в этом месте становится уже внутрибрюшным [16, 107]. При лапаротомии этот нерв легко визуализируется и может быть заморожен под контролем зрения. J.C. Rosser описывал и продвигал методику лапароскопического картирования тазовой боли под седацией [108]. Его группа подтвердила участие бедренно-полового нерва в формировании хронической тазовой боли. Впервые описали КА после герниорафии Wood и соавт. в 1979 г. [109]. Было отмечено, что открытый крионевролиз илиоингинального нерва снижает уровень боли и потребность в опиоидах. Похожие результаты были получены при сравнении эффективности КА с паравертебральными блокадами и оральными опиоидами в 1981 г. [110]. При этом Khigoa и соавт. [111] не обнаружили существенной разницы в показателях боли, легочной функции или использования анальгетиков. Некоторые авторы [112] объясняют это тем, что постгерниорафическая боль может возникать и из глубоких мышечных слоев, ин-

нервированных межреберными или генитофеморальными нервами. В то же время пациенты с хроническими болями в животе, получившие КА илиоингвинального и илиогипогастрального нервов, отмечали отличный эффект от 4 до 30 мес. [113]. Raj [114] описал использование КА илиоингвинального нерва для лечения боли в животе во время поздних сроков беременности. Glynn [115] сообщил об использовании КА для лечения тазовой боли в области лобкового симфиза во время беременности. Evans и соавт. [116] выполнили крионевролиз нижних трех крестцовых корешков у 40 пациентов с болью в промежности, не поддающейся лечению; 78 % пациентов получили облегчение на срок не менее 30 дней. В больнице университета Пенсильвании Loev и соавт. [117] описали новый подход КА непарного ганглия у пациента с ректальной болью, отметив облегчение боли в течение полугода. Jain и соавт. [118] описали случай, когда 38-летняя многорожавшая женщина жаловалась на сильную боль в крестцово-копчиковой области продолжительностью 6 лет, которая началась после рождения второго ребенка. Оксикодон не приносил облегчения. Криозонд был введен в крестцовый экстрадуральный канал, проведено два 60-секундных цикла. Боль полностью исчезла.

Половая невралгия

Срамной нерв выходит из таза через большую седалищную вырезку медиальнее и выше седалищного нерва, а затем, огибая седалищную ость, проходит через пудендальный канал (канал Алькока) [119]. Это единственный нерв, иннервирующий анус, промежность и мошонку/влагалище. Обычно ущемление вызвано травмами, операциями или периректальными инфекциями [120]. Боль часто трудно локализовать, и лишь при тщательном физикальном осмотре удается выявить ущемление нерва [16]. Описаны четыре основных типа синдромов пудендального ущемления [121]. Клиническая картина ущемления пудендального нерва проявляется болью от ануса к пенису или клитору, преимущественно возникающей во время сидения. Наличие двигательных нарушений сфинктера свидетельствует о более проксимальном вовлечении крестцового нерва. Крионевролиз срамного нерва может быть выполнен как проксимально, так и дистально с помощью флюороскопии [122–124] или ультразвуковой визуализации [16, 19]. К нерву можно подойти трансвагинально или чрескожно. После поверхностного обезболивания зонд продвигают к седалищной ости. КА на этом участке приведет к глубокой гипестезии, включая возможность потери клиторальных ощущений. Чрескожный подход позволяет быть более точным в локализации отдельных ветвей пудендального нерва. Если боль преимущественно вагинальная или пенильная, зонд направляют к крестцово-остистой связке. Если боль в основном ректальная, зонд

направляют к ректальным ветвям с использованием стимуляции.

Боль в пояснице и нижних конечностях

Фасеточный синдром

КА уже давно и довольно часто применяется при болях в пояснице [125]. Наибольший ее эффект отмечается при лечении фасеточного синдрома [126]. Симптомы фасеточного синдрома, его анатомия и особенности иннервации описаны в литературе с 1911 г. [127]. Боль от фасеточных суставов часто считают «биомеханической». Как правило, неврологическая симптоматика отсутствует, несмотря на боль, отраженную в ногу (псевдоишиас) [128]. По данным рентгенологического исследования склероз фасеточных суставов может быть и не установлен [129, 130]. Зачастую в анамнезе есть упоминания о травмах. Для области шеи более характерны хлыстовые травмы [131], для поясничного отдела — скручивающие повреждения. Данный синдром часто встречается при укорочении конечности, сколиозе и нестабильности крестцово-подвздошных суставов [132]. К нервам, передающим болевой сигнал от фасеточных суставов, относят суставные ветви, возвратные синувентральные нервы Люшка, задние медиальные и менингеальные нервы, передние коммуникантные ветви и другие веточки задних ветвей спинномозговых нервов. Наиболее показательна блокада медиальных веточек [133]. Техника выполнения КА подразумевает использование флюороскопического [124, 126, 129, 130, 134] или ультразвукового контроля [16, 19]. Описанная S. Thomas техника подразумевает попадание в «глаз скотчтерьера» — в область перехода поперечного отростка в пластинку позвонка [136]. При ультразвуковой визуализации определяется основание поперечного отростка в поперечной плоскости, а затем, развернув датчик в продольной оси, кончик зонда смещается краиниальнее.

Эффективность КА при фасеточном синдроме в шейном и поясничном отделах изучал Vrechner [137]. Он отмечал регрессию эффекта к концу третьего месяца. Schuster в своем исследовании, наоборот, сообщил о значимой ремиссии в течение 13 мес. у 47 из 52 пациентов [138]. Ross описал эффект КА у 23 пациентов [139]. У 21 пациента облегчение длилось от 6 мес. до 2 лет. У двоих боль вернулась через 6–8 мес.

Часто выводы о качестве диагностической блокады делают после однократного введения большого объема местного анестетика на разных уровнях, забывая об эффекте плацебо [140]. Диаметр медиальной веточки не превышает 1 мм, и для ее блокады вполне достаточно 0,2 мл анестетика. Фасеточный сустав имеет перекрестную иннервацию. Диагностический блок проводится на трех уровнях, с вовлечением выше- и нижележащих

ветвей. Чтобы обеспечить соответствующую реабилитацию у пациентов с неоперированной спиной, мы должны добиться адекватного уровня анальгезии, а не анестезии. Для адекватного обезболивания достаточно денервации на одном уровне. Однако у пациентов с оперированной спиной КА может не принести желаемого результата, поскольку источников боли может быть несколько [141]. Иногда для поддержания качества жизни пациента на должном уровне нужно регулярно повторять процедуру [16].

Псевдоишиас

С тех пор как Mixer и Barr [142] описали выпячивания пульпозного ядра как причину боли, идущей вниз по ноге, термин «ишиас» стал синонимом словосочетанию «грыжа межпозвоночного диска». Для определения состояний, вызывающих похожую боль, при этом не связанных с повреждением диска, существует термин «псевдоишиас». Кроме описанного выше фасеточного синдрома, к данной группе заболеваний можно отнести патологию межкостистых связок, невралгии верхних ягодичных и клунеальных нервов [143]. Все они неплохо поддаются лечению методом КА.

Межкостистые связки

Повреждение мягких тканей осевого скелета происходит в результате гиперэкстензии или гиперфлексии позвоночника с повреждением связочных структур между остистыми отростками, сегментарного мышечного спазма или бурсита [144, 145]. За сенсорную иннервацию отвечает межкостистый сегмент медиальных веточек задних ветвей спинномозговых нервов. Раздражение этого нерва будет отражать одно-/двухстороннюю боль вниз по ноге по границам заинтересованного дерматома [146, 147]. В основном данная патология встречается после операций на позвоночнике. Локализация боли — по срединной линии. Над областью болезненности определяется отек. Методику крионевролиза описали Klein и Trescot [148]. Пациента укладывают на живот. Под живот подкладывается большая подушка. Зонд вводится по направлению к границе пластинки и остистого отростка.

Невралгия верхнего ягодичного нерва

Верхний ягодичный нерв формируется задними ветвями L4-S1 и по выходу из таза располагается краниальнее грушевидной мышцы, проходя рядом с верхней ягодичной артерией по поверхности малой ягодичной мышцы [149]. Его травма происходит в уязвимом месте, при прохождении между средней и малой ягодичными мышцами во время их «стригущего» напряжения [150]. Клинически состояние проявляется острой болью в пояснице, тупой болью в ягодиче и неопределенной болью

в подколенной ямке. Боль появляется при длительном сидении, наклоне вперед или скручивании в противоположную сторону. Положение пациента — щадящее пораженную сторону [151]. Данная клиническая картина похожа на сакроилеит, но локализована латеральнее к гребню подвздошной кости. Данную патологию нетрудно спутать с грушевидным синдромом и миофасциальной болью в средней ягодичной мышце.

Пациент укладывается в пронпозицию. Пальпируется медиальная граница подвздошной кости. Нерв расположен на 5 см латеральнее и ниже места прикрепления средней ягодичной мышцы. Зонд проводят из верхнее-медиального положения в нижнелатеральном направлении [16].

Крестцово-подвздошное сочленение (КПС)

Крестцово-подвздошный сустав до 1934 г. [137] считался наиболее распространенной причиной идиопатической боли в пояснице, когда было описано грыжевое выпячивание пульпозного ядра [142]. После этого КПС игнорировали как источник боли в течение многих лет. Это сочленение не является сросшимся и представлено латеральной фиброзной поверхностью и медиальной — хрящевой. Из-за особенностей строения оно предрасположено к смещению и заклиниванию. Часто сустав травмируется при резком нажатии на педаль тормоза, падении на ягодичцы или внезапном скручивании, вызывая боль, распространяющуюся по ноге [152]. Болезненность определяется при пальпации заднемедиальной области подвздошного гребня (пальцевый тест Фортина) [153]. Иннервируется КПС в основном дорсальными ветвями S1-S3 [154]. Из-за того, что эти нервы проникают в спинальный канал на том же уровне, что и нервы, иннервирующие ногу, боль отражается в ногу, напоминая корешковую. Чаще всего основная иннервация происходит от S2 нерва [155]. Левая ветвь выходит из крестцового отверстия в области положения 8 ч условного циферблата, правая — 4 ч. Флюороскопически или при помощи ультразвука [156] визуализируют целевые зоны, определяя максимальный ответ на стимуляцию. Зонд (рис. 3) устанавливают латеральнее края крестцового отверстия. Повреждение нерва в самом отверстии может привести к нарушению функций органов малого таза.

Клуеальная невралгия

Поверхностные ягодичные нервы образованы латеральными поверхностными веточками задних ветвей L1-L3. Их роль в формировании боли в области поясницы, ягодич и ног сильно недооценена. Они прободают фасцию квадратной поясничной мышцы на латеральной границе мышцы, выпрямляющей позвоночник, пересекают гребень подвздошной кости и равномерно расходятся, иннервируя кожу ягодичной области

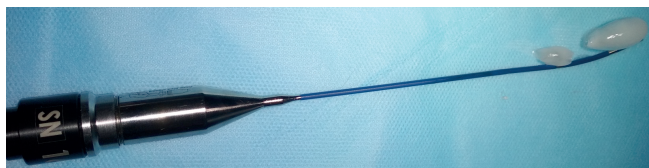


Рис. 3. Криозонд для денервации крестцово-подвздошного сустава

Fig. 3. Cryoprobe for denervation of the sacroiliac joint

и большого вертела [157, 158]. Нейропатия формируется ущемлением в результате мышечного спазма или в результате операции по забору трансплантата гребня подвздошной кости. Клиническая картина имитирует радикулопатию. Пальпация гребня подвздошной кости весьма болезненна и провоцирует боль вниз по ноге. Рассматриваемая анатомическая область является представителем боли и при тораколюмбарном синдроме (Maigne's syndrome) [159]. Он развивается в результате поражения фасеточного сустава Th12-L1. Лечение как при фасеточном синдроме. В 2000 г. Saberski [160] с соавторами описал «синдром болезненного места при заборе трансплантата из подвздошного гребня». Пациент не испытывал боли в течение года после операции.

Боль в нижней конечности

Запирательный нерв

Запирательный нерв является смешанным. Его сенсорная иннервация представлена в нижнем отделе медиальной поверхности бедра и колена [162]. Нейропатия запирательного нерва, как правило, является следствием мышечного спазма [163]. Боль может появляться после проведенной хирургической манипуляции или в связи с забрюшинным кровотечением. Для проведения КА пациента укладывают на спину, бедро слегка отведено в сторону [164]. Направлять зонд необходимо чуть ниже нижней границы верхней ветви лобковой кости. В случае лечения мышечной спастики допустима двигательная стимуляция нерва.

Инфрателлярная ветвь

Инфрателлярная ветвь подкожного нерва является сенсорным нервом, отвечающим за иннервацию передней капсулы коленного сустава и кожи поднадколенниковой области. Его невралгия обычно является результатом тупой травмы большеберцовой кости в области коленного сустава либо развивается вследствие проведенных операций в этой области [165–168]. На ее формирование уходит от нескольких недель до нескольких лет. Клиническая картина представлена тупой болью в коленном суставе и болью ниже колена. Пациенты

затрудняются локализовать боль и передвигаются таким образом, чтобы не сгибать ногу в колене [169]. При пальпации заинтересованной области определяется болезненность чуть ниже медиального мыщелка большеберцовой кости [16, 19]. Зонд проводят каудо-краниально, под острым углом.

Поверхностный малоберцовый нерв

Эти поверхностные чувствительные нервы проходят через мощный связочный аппарат латеральной лодыжки поверхностно к нижнему удерживателю сухожилий разгибателей и часто могут быть травмированы в результате инверсионных травм стопы, имитируя сложный регионарный болевой синдром [170, 171]. Клиника представлена тупой болью в лодыжке, усиливающейся при пассивной инверсии. Пальцевое надавливание усиливает боль, хотя нередко пациенты из-за сильной боли не могут сказать, где именно у них болит. Для постановки диагноза необходимо точно знать механизм травмы, поскольку большинство травм в данной области приводит к невралгиям рассматриваемого нерва [170].

Подкожный нерв

На уровне лодыжки подкожный нерв проходит спереди от медиальной лодыжки и повреждается при травме с выворачиванием голеностопного сустава [172, 173]. Боль, отек и гиперестезия от этого ущемления также могут привести к синдрому рефлекторной симпатической дистрофии [174]. Боль будет распространяться медиально вверх по голени и вниз до 1 пальца, при этом бывает трудно определить ее точное расположение. При КА зонд должен располагаться параллельно нерву [16].

Глубокий малоберцовый нерв

Механизм его повреждения связан с ношением тесной обуви, особенно у диабетиков и женщин [175, 176]. Реже встречается нейропатия, вызванная тупой травмой тыльной поверхности стопы. Клиническая картина представлена тупой болью в 1 пальце, усиливающейся после длительного стояния. Может беспокоить плохо локализованная жгучая боль в области взъема стопы. Диагностика проводится методом пальпации. Болезненность в области первого межпальцевого промежутка подтверждает диагноз. Дифференциальный диагноз следует проводить с невромой Мортона [16, 177]. Зонд направляется вперед к головкам предплюсневых костей, до получения сенсорного ответа, дублирующего обычную боль пациента. В случае лечения невромой Мортона зонд проводится проксимальнее участка поврежденного нерва. Крионевролиз межпальцевых промежутков обеспечивает по меньшей мере 6 мес. облегчения боли [178].

Медиальные и латеральные пяточные нервы

Медиальный пяточный нерв — это терминаль заднего большеберцового нерва, проходящая по пяточной кости в месте прикрепления мышцы, отводящей большой палец стопы [179]. Небольшой костный выступ является местом ущемления и мишенью для КА. Аналогична анатомия и с латеральной стороны. Костные ориентиры в данной области менее отчетливы, и поэтому их труднее обнаружить. Располагать зонд необходимо кранио-каудально, вдоль костной выемки. Из-за поверхностного расположения нервов крионевролиз проводится в 2–3 сеанса продолжительностью по 1 мин. КА медиального и нижнего пяточного нерва могут быть полезными при неподдающемся лечению подошвенном фасциите. При лечении болей в этой области не стоит забывать о невропатии Бакстера, известной как нижняя пяточная невралгия.

Периферическая нейропатия

Описанные выше периферические нервы нижней конечности, как правило, и являются источником боли, которую приписывают периферической нейропатии. Dellon [180] заявил о том, что методом хирургической декомпрессии можно восстановить чувствительность и уменьшить боль у 80 % пациентов с симптомами диабетической нейропатии. Аналогичных результатов можно добиться и при использовании КА.

Заключение

Крионейроабляция является эффективным интервенционным методом лечения боли, обеспечивающим значимую анальгезию. Эффект от КА обратим, а сама процедура относительно безболезненна и не вызывает образования невромы. Точная диагностика с использованием небольшого объема местного анестетика и тщательной локализацией нерва критически важна для успешного исхода.

Конфликт интересов. Авторы заявляют об отсутствии конфликта интересов.

Вклад авторов. Свирский Д.А., Антипин Э.Э., Бочкарева Н.А., Ибрагимов А.Т., Яковенко М.П., Недашковский Э.В. — разработка концепции статьи, получение и анализ фактических данных, написание и редактирование текста статьи, проверка и утверждение текста статьи; Свирский Д.А. — обоснование научной значимости.

ORCID авторов

Свирский Д.А. — 0000-0001-5798-9209
 Антипин Э.Э. — 0000-0002-2386-9281
 Бочкарева Н.А. — 0000-0002-1912-4252
 Ибрагимов А.Т. — 0000-0003-2505-6150
 Недашковский Э.В. — 0000-0001-8919-8196

Литература/References

- [1] *Breasted J.G.* University of Chicago Oriental Institute Publications. Chicago: University of Chicago Press, 1930; Vol. III: 217.
- [2] Hippocrates. Heracleitus on the Universe. Aphorisms. L.: Heineemann, 1931; Vol. 4, 5: 165, 7: 201.
- [3] *Gruner O.C.* A treatise on the Canon of medicine of Avicenna. L.: Luzac, 1930.
- [4] *Evans P.J.* Cryoanalgesia. The application of low temperatures to nerves to produce anaesthesia or analgesia. *Anaesthesia*. 1981; 36: 1003–13. DOI: 10.1111/j.1365-2044.1981.tb08673.x
- [5] *Larrey D.* Surgical Memoirs of the campaigns of Russia, Germany and France. Carey & Lea, Philadelphia, 1832.
- [6] *Arnott J.* Practical illustrations of the remedial efficacy of a very low or anesthetic temperature. I In *cancer Lancet*. 1850; 56: 257–9.
- [7] *Richardson B.W.* *Med Times and Gazette*. 1866; 1: 115.
- [8] *Trendelenberg W.* Uber Landauende Nerven ausschaltung mit siehe Regenerationsfahigkeit. *Zeitschrift fur die gesamte experimentelle Medizin*. 1917; 5: 371–374.
- [9] *Cooper I.S., Grissman F., Johnson R.* A complete system for cryogenic surgery. *St Barnabas Hosp Med Bull*. 1962, 1(3): 11–16.
- [10] *Amoils S.P.* The Joules Thompson cryoprobe. *Arch Ophthalmol*. 1967; 78: 201–207. DOI: 10.1001/archophth.1967.00980030203014
- [11] *Lloyd J.W., Barnard J.D.W., Glynn C.J.* Cryoanalgesia, a new approach to pain relief. *Lancet*. 1976; 2: 932–934. DOI: 10.1016/s0140-6736(76)90893-x
- [12] *Warfield C.A.* Cryoanalgesia: Freezing of peripheral nerves. *Hospital Practice* 1987;71–77.
- [13] *Barnard J.D., Lloyd J.W.* Cryoanalgesia. *Nurs Times*. 1977; 73: 897–899.
- [14] *Barnard D.* The effects of extreme cold on sensory nerves. *Ann R Coll Surg Engl*. 1980; 62: 180–187.
- [15] *Evans P.J., Lloyd J.W., Green C.J.* Cryoanalgesia: The response to alterations in freeze cycle and temperature. *Br J Anaesth*. 1981; 53: 1121–1126. DOI: 10.1093/bja/53.11.1121
- [16] *Trescot A.M.* Cryoanalgesia in interventional pain management. *Pain Physician*. 2003 Jul; 6(3): 345–60.
- [17] *Ландау Л.Д., Ахиезер А.И., Лифшиц Е.М.* Курс общей физики. Механика и молекулярная физика. М., 1965 [*Landau L.D., Ahiezer A.I., Lifshic E.M.* Kurs obshchej fiziki. Mekhanika i molekulyarnaya fizika. M., 1965. (In Russ)]
- [18] *Garamy G.* Engineering aspects of cryosurgery. In: *Rand R.W., Rinfret A., von Leden H.*, eds. *Cryosurgery*, Charles C. Thomas, Springfield, 1968.
- [19] *Trescot M.A., Mansano A.* *Techniques of Neurolysis*. Springer International Publishing. 2016: 15–31.

- [20] Chandler J.R. Cryosurgery for recurrent carcinoma of the oral cavity. *Arch Otolaryngol.* 1973; 97: 319–21. DOI: 10.1001/archotol.1973.00780010329007
- [21] Gill W., Long W.B. A critical look at cryosurgery. *Int Sur.* 1971; 56: 344–51.
- [22] Harly S., Aastrup J. Cryosurgery. Principles and application to tonsillectomy. *Acta Radiol Suppl.* 1972; 313: 253–9.
- [23] Miller D. Cryosurgery as a therapeutic modality in treatment of tumours of the head and neck. *Proc R Soc Med.* 1974; 67: 69–72.
- [24] Mazur P. Kinetics of water loss from cells at subzero temperatures and the likelihood of intracellular freezing. *J Gen Physiol.* 1963; 47: 347–69. DOI: 10.1085/jgp.47.2.347
- [25] Mazur P. Physical-chemical factors underlying cell injury in cryosurgical freezing physical-chemical factors underlying cell injury in cryosurgical freezing. In: Rand R., Rinfret A., von Leden H, eds. *Cryosurgery.* Springfield: Thomas, 1968: 32–51.
- [26] Mazur P. The role of intracellular freezing in the death of cells cooled at supraoptimal rates. *Cryobiology.* 1977; 14: 251–72. DOI: 10.1016/0011-2240(77)90175-4
- [27] Mazur P. Freezing of living cells: mechanisms and implications. *Am J Physiol.* 1984; 247: C125–42. DOI: 10.1152/ajpcell.1984.247.3.C125
- [28] Sherman J.K. Survival of higher animal cells after the formation and dissolution of intracellular ice. *Anat Rec.* 1962; 144: 171–89.
- [29] Mundt E.D. Studies on the pathogenesis of cold injury: microcirculatory changes in tissue injured by freezing. *Proc Sym Artic BiolMed.* 1964; 4: 51–72.
- [30] Quintanella R., Krusen F., Essex H. Studies on frostbite with special reference to treatment and the effect on minute blood vessels. *Am J Physiol.* 1947; 149: 149–61.
- [31] Zacarian S.A., Stone D., Clater M. Effects of cryogenic temperatures on microcirculation in the golden hamster cheek pouch. *Cryobiology.* 1970; 7: 27–39. DOI: 10.1016/0011-2240(70)90042-8
- [32] Myers R.R., Powell H.C., Heckman H.M., et al. Biophysical and pathological effects of cryogenic nerve lesion. *Ann Neurol.* 1981; 10: 478–485.
- [33] Evans P.J., Lloyd J.W., Jack T.M. Cryoanalgesia for intracTable perineal pain. *J R Soc Med.* 1981; 74: 804–9.
- [34] Sunderland S. *Nerves and Nerve Injuries.* 2nd ed. L.: Livingstone, 1978.
- [35] Holden H. *Practical Cryosurgery.* L.: Pitman, 1975: 9.
- [36] Gander M., Soanes W.A., Smith V. Experimental prostate surgery. *Investig Urol.* 1967; 1: 610.
- [37] Soanes W.A., Ablin R.J., Gander M.J. Remission of metastatic lesions following cryosurgery in prostate cancer: Immunologic considerations. *J Urol.* 1970; 104: 154.
- [38] Myers R.R., Heckman H.M., Powell H.C. Axonal viability and the persistence of thermal hyperalgesia after partial freeze lesions of nerve. *J Neurol Sci.* 1996; 139: 28–38.
- [39] Ilfeld B.M., Gabriel R.A., Trescot A.M. Ultrasound-guided percutaneous cryoneurolysis for treatment of acute pain: could cryoanalgesia replace continuous peripheral nerve blocks? *Br J Anaesth.* 2017; 01 Oct; 119(4): 703–706. DOI: 10.1093/bja/aex142
- [40] Michael Hsu, Fang F. Stevenson Wallerian Degeneration and Recovery of Motor Nerves after Multiple Focused Cold Therapies Muscle Nerve. 2015 Feb; 51(2): 268–275. DOI: 10.1002/mus.24306
- [41] Green C.R., de Rosayro A.M., Tait A.R. The role of cryoanalgesia for chronic thoracic pain: results of a long-term follow up. *J Natl Med Assoc.* 2002 Aug; 94(8): 716–20.
- [42] Friedman T., Richman D., Adler R. Sonographically guided cryoneurolysis: preliminary experience and clinical outcomes. *J Ultrasound Med.* 2012 Dec; 31(12): 2025–34. DOI: 10.7863/jum.2012.31.12.2025
- [43] Agnes Stogicza, Andrea Trescot, David Rabago. New Technique for Cryoneuroablation of the Proximal Greater Occipital Nerve Pain Pract. 2019 Jul; 19(6): 594–601. DOI: 10.1111/papr.12779
- [44] Zakrzewska J.M., Nally F.F. The role of cryotherapy (cryoanalgesia) in the management of paroxysmal trigeminal neuralgia: a six year experience. *Br J Oral Maxillofac Surg.* 1988 Feb; 26(1): 18–25. DOI: 10.1016/0266-4356(88)90145-3
- [45] Watson J.C. From paroxysmal to chronic pain in trigeminal neuralgia: implications of central sensitization. *Neurology.* 2007; 69: 817–8. DOI: 10.1212/01.wnl.0000277523.85582.34
- [46] Ashkenazi A., Blumenfeld A., Napchan U., Narouze S., Grosberg B., Nett R., et al. Peripheral nerve blocks and trigger point injections in headache management — a systematic review and suggestions for future research. *Headache.* 2010; 50(6): 943–52. DOI: 10.1111/j.1526-4610.2010.01675.x
- [47] Jeong S.M., Park K.J., Kang S.H., et al. Anatomical consideration of the anterior and lateral cutaneous nerves in the scalp. *J Korean Med Sci.* 2010; 25: 517–22. DOI: 0.3346/jkms.2010.25.4.517
- [48] Zakrzewska J.M. Diagnosis and differential diagnosis of trigeminal neuralgia. *Clin J Pain.* 2002; 18: 14–21. DOI: 10.1097/00002508-200201000-00003
- [49] Headache Classification Subcommittee of the International Headache Society. *The International classification of headache disorders.* 2nd ed. Cephalalgia. 2004; 24: S126–36
- [50] Kazkayasi M., Ergin A., Ersoy M., et al. Microscopic anatomy of the infraorbital canal, nerve, and foramen. *Otolaryngol Head Neck Surg.* 2003; 129: 692–7. DOI: 10.1016/s0194-5998(03)01575-4
- [51] Fogaça W.C., Sturtz G.P., Surjan R.C.T., Ferreira M.C. Evaluation of cutaneous sensibility on infraorbital nerve area. *J Craniofac Surg.* 2005; 16: 953–6. DOI: 10.1097/01.scs.0000171846.19914.15
- [52] Somayaji S.K., Acharya S.R., Mohandas K.G., Venkataramana V. Anatomy and clinical applications of the mandibular nerve. *Bratisl Lek Listy.* 2012; 113: 431–40. DOI: 10.4149/BLL_2012_097
- [53] Piagkou M., Demesticha T., Skandalakis P., Johnson E.O. Functional anatomy of the mandibular nerve: consequences of nerve injury and entrapment. *Clin Anat.* 2011; 24: 143–50. DOI: 10.1002/ca.21089
- [54] Bagheri S.C., Meyer R.A. Management of mandibular nerve injuries from dental implants. *Atlas Oral Maxillofac Surg Clin North Am.* 2011; 19: 47–61. DOI: 10.1016/j.cxom.2010.11.004
- [55] Renton T. Prevention of iatrogenic inferior alveolar nerve injuries in relation to dental procedures. *Dent Update.* 2010; 37: 350–2, 354–6, 358–60 passim. DOI: 10.12968/denu.2010.37.6.350
- [56] Yoshino N., Akimoto H., Yamada I., et al. Trigeminal neuralgia: evaluation of neuralgic manifestation and site of neurovascular compression with 3D CISS MR imaging and MR angiography. *Radiology.* 2003; 228: 539–45. DOI: 10.1148/radiol.2282020439

- [57] *Jannetta P.J.* Arterial compression of the trigeminal nerve at the pons in patients with trigeminal neuralgia. *J Neurosurg.* 1967; 26: S159–62. DOI: 10.3171/jns.1967.26.1part2.0159
- [58] *Narouze S.* Algorithms for the diagnosis and management of head and face pain. In: *Narouze S.*, ed. *Interventional management of head and face pain.* N. Y.: Springer Science + Business Media, 2014: 9. DOI: 10.1007/978-1-4614-8951-1
- [59] *Klein I.D.S., Edwards L.W., Klein P.W.* Treatment of cryptogenic earache with posterior auricular nerve block. *Am Acad Pain Manag.* 1992.
- [60] *Rozen T.D.* Trigeminal neuralgia and glossopharyngeal neuralgia. *Neurol Clin.* 2004; 22: 185–206. DOI: 10.1016/S0733-8619(03)00094-X
- [61] *Wallace M.S., Leung A.Y., McBeth M.D.* Malignant Pain. In: *Raj P.P.*, ed. *Textbook of Regional Anesthesia.* N. Y.: Churchill Livingstone, 2002: 572.
- [62] *Curatolo M.* Greater occipital nerve. In: *Peng P.W.H.*, ed. *Ultrasound for pain medicine intervention: a practical guide. Vol 1. Peripheral Structures.* Philip Peng Educational Series. California: iBook, Apple Inc, 2013: 13.
- [63] *Greher M., Moriggl B., Curatolo M., Kirchmair L., Eichenberger U.* Sonographic visualization and ultrasound-guided blockade of the greater occipital nerve: a comparison of two selective techniques confirmed by anatomical dissection. *Br J Anaesth.* 2010; 104(5): 637–42. DOI: 10.1093/bja/aeq052
- [64] *Son B-C., Kim D-R., Lee S-W.* IntracTable occipital neuralgia caused by an entrapment in the semispinalis capitis. *J Korean Neurosurg Soc.* 2013; 54: 268–71. DOI: 10.3340/jkns.2013.54.3.268
- [65] *Gaul C., Roguski J., Dresler T., Abbas H., Totzeck A., Gorlinger K., et al.* Efficacy and safety of a single occipital nerve blockade in episodic and chronic cluster headache: A prospective observational study. *Cephalalgia: Int J Headache.* 2017; 37(9): 873–80. DOI: 10.1177/0333102416654886
- [66] *Pingree M.J., Sole J.S., TG O.B., Eldrige J.S., Moeschler S.M.* Clinical efficacy of an ultrasound-guided greater occipital nerve block at the level of C2. *Reg Anesth Pain Med.* 2017; 42(1): 99–104. DOI: 10.1097/AAP.0000000000000513
- [67] *Zipfel J., Kastler A., Tatu L., et al.* Ultrasound-guided intermediate site greater occipital nerve infiltration: a technical feasibility study. *Pain Physician.* 2016; 19(7): E1027–34.
- [68] *Platzgummer H., Moritz T., Gruber G.M., et al.* The lesser occipital nerve visualized by high-resolution sonography-normal and initial suspect findings. *Cephalalgia: Int J Headache.* 2015; 35(9): 816–24. DOI: 10.1177/0333102414559293
- [69] *Bernard J., Lloyd J., Glynn C.* Cryosurgery in the management of intracTable facial pain. *Br J Oral Surgery.* 1998–1999; 16: 135. DOI: 10.1016/0007-117x(78)90023-9
- [70] *Barnard D., Lloyd J., Evans J.* Cryoanalgesia in the management of chronic facial pain. *J Maxillofac Surg.* 1981; 9: 101–102. DOI: 10.1016/s0301-0503(81)80024-0
- [71] *Nally F.F., Flint S.R., Bennett S.D., et al.* The role of cryotherapy in the management of paroxysmal trigeminal neuralgia — an analysis of 112 patients. *J Irish College Phys Surg.* 1984. DOI: 10.1136/jnnp.50.4.485
- [72] *Nally F.F.* A 22-year study of paroxysmal trigeminal neuralgia in 211 patients with a 3-year appraisal of the role of cryotherapy. *Oral Surg Oral Med Oral Path.* 1984; 58: 17–23.
- [73] *Zakrzewska J.M., Nally F.F.* The role of cryotherapy (cryoanalgesia) in the management of paroxysmal trigeminal neuralgia: A six-year experience. *Br J Oral Maxillofac Surg.* 1988; 26: 18–25. DOI: 10.1016/0266-4356(88)90145-3
- [74] *Zakrzewska J.M.* Cryotherapy for trigeminal neuralgia: A 10-year audit. *Br J Oral Maxillofac Surg.* 1991; 29: 1–4. DOI: 10.1016/0266-4356(91)90162-x
- [75] *Robinson S.R., Purdie G.L.* Reducing posttonsillectomy pain with cryoanalgesia: A randomized controlled trial. *Laryngoscope.* 2000; 110: 1128–1131. DOI: 10.1097/00005537-200007000-00011
- [76] *Laumonerie P., et al.* Description and ultrasound targeting of the origin of the suprascapular nerve. *Clin Anat.* 2017; 30: 747–52. DOI: 10.1002/ca.22936
- [77] *Gofeld M., Agur A.* Peripheral nerve stimulation for chronic shoulder pain: a proof of concept anatomy study. *Neuromodulation.* 2018; 21(3): 284–9. DOI: 10.1111/ner.12749
- [78] *Picelli A., et al.* Suprascapular nerve block for the treatment of hemiplegic shoulder pain in patients with long-term chronic stroke: a pilot study. *Neurol Sci.* 2017; 38: 1697–701. DOI: 10.1007/s10072-017-3057-8
- [79] *Trescott A.* Suprascapular nerve entrapment: shoulder. In: *Peripheral nerve entrapments.* Cham: Springer, 2016. DOI: 10.1007/978-3-319-27482-9
- [80] *Jeziński H., et al.* The influence of suprascapular notch shape on the visualization of structures in the suprascapular notch region: studies based on a new four-stage ultrasonographic protocol. *BioMed Res Int.* 2017; 1–7. Article ID 5323628. DOI: 10.1155/2017/5323628
- [81] *Latef T.J., Bilal M., Vetter M., Iwanaga J., Oskouian R.J., Tubbs R.S.* Injury of the Radial Nerve in the Arm: A Review. *Cureus.* 2018; 16 feb; 10(2): e2199. DOI: 10.7759/cureus.2199
- [82] *Nachef N., Bariatinsky V., Sulimovic S., Fontaine C., Chantelot C.* Predictors of radial nerve palsy recovery in humeral shaft fractures: A retrospective review of 17 patients. *Orthop Traumatol Surg Res.* 2017 Apr; 103(2): 177–182. DOI: 10.1016/j.otsr.2016.10.023
- [83] *da Costa J.T., Baptista J.S., Vaz M.* Incidence and prevalence of upper-limb work related musculoskeletal disorders: A systematic review. *Work.* 2015; 51(4): 635–44. DOI: 10.3233/WOR-152032
- [84] *Floranda E.E., Jacobs B.C.* Evaluation and treatment of upper extremity nerve entrapment syndromes. *Prim. Care.* 2013 Dec; 40(4): 925–43. DOI: 10.1016/j.pop.2013.08.009
- [85] *Wang J.K.* Cryoanalgesia for painful peripheral nerve lesions. *Pain.* 1985; 22: 191–194.
- [86] *Gulati A.* Intercostal nerve block. In: *Diwan S., Staats P.*, eds. *Atlas of pain medicine procedures.* N. Y.: McGraw-Hill Education, 2014.
- [87] *Momenzadeh S., Elyasi H., Valaie N., et al.* Effect of cryoanalgesia on post-thoracotomy pain. *Acta Med Iran.* 2011.
- [88] *Byas-Smith M.G., Gulati A.* Ultrasound-guided intercostal nerve cryoablation. *Anesth Analg.* 2006; 103: 1033–5. DOI: 10.1213/01.ane.0000237290.68166.c2
- [89] *Ju H., Feng Y., Yang B-X., Wang J.* Comparison of epidural analgesia and intercostal nerve cryoanalgesia for post-thoracotomy pain control. *Eur J Pain.* 2008; 12: 378–84. DOI: 10.1016/j.ejpain.2007.07.011
- [90] *Tanaka A., Al-Rstum Z., Leonard S.D., et al.* Intraoperative Intercostal Nerve Cryoanalgesia Improves Pain Control Post-Descend-

- ing, TAAA Repairs Ann Thorac Surg. 2019; Sep 12; pii: S0003-4975(19)31379-7. DOI: 10.1016/j.athoracsur.2019.07.083
- [91] Graves C.E., Moyer J., Zobel M.J., et al. Intraoperative intercostal nerve cryoablation during the Nuss procedure reduces length of stay and opioid requirement: A randomized clinical trial. J Pediatr Surg. 2019; Mar 17; pii: S0022-3468(19)30204-0. DOI: 10.1016/j.jpedsurg.2019.02.057
- [92] Green C.R., de Rosayro A.M., Tait A.R. The role of cryoanalgesia for chronic thoracic pain: results of a long-term follow up. J Natl Med Assoc. 2002 Aug; 94(8): 716–20.
- [93] Gabriel R.A., Finneran J.J., Swisher M.W., et al. Ultrasound-guided percutaneous intercostal cryoanalgesia for multiple weeks of analgesia following mastectomy: a case series. Korean J Anesthesiol. 2019; Sep 2. DOI: 10.4097/kja.19332
- [94] Nelson K.M., Vincent R.G., Bourke R.S., et al. Intraoperative intercostal nerve freezing to prevent post-thoracotomy pain. Ann Thorac Surg. 1974; 18: 280–285. DOI: 10.1016/s0003-4975(10)64357-3
- [95] Orr I.A., Keenan D.J.M., Dundee J.W. Improved pain relief after thoracotomy: Use of cryoprobe and morphine infusion. Br Med J. 1981; 283: 945–948. DOI: 10.1136/bmj.283.6297.945
- [96] Orr I.A., Keenan D.J.K., Dundee J.W., et al. Postthoracotomy pain relief: Combined use of cryoprobe and morphine infusion. Ann R Coll Surg Engl. 1983; 65: 366–369.
- [97] Riopelle J.M., Everson C., Moustoukos N., et al. Cryoanalgesia: Present day status. Seminars in Anesthesia, 1985; 4: 305–312.
- [98] Maiwand O., Makey A. Cryoanalgesia for the relief of pain after thoracotomy. Brit Med J. 1981; 282: 1749–1750. DOI: 10.1136/bmj.282.6278.1749
- [99] Johannesen N., Madsen G., Ahlburg P. Neurological sequelae after cryoanalgesia for thoracotomy pain relief. Ann Chir Gynaecol. 1990; 79: 108–109.
- [100] Green C.R., DeRosayro A.M., Tait A.P., et al. Longterm follow-up of cryoanalgesia for chronic thoracic pain. Reg Anesth. 1993; 18: 46.
- [101] Jones M., Muffin K.R. Intercostal block with cryotherapy. Ann R Coll Surg Engl. 1987; 69: 261–262.
- [102] Peng P.W.H., Narouze S. Ultrasound-guided interventional procedures in pain medicine: a review of anatomy, sonoanatomy and procedures. Part I: Non-axial structures. Reg Anesth Pain Med. 2009; 34: 458–74. DOI: 10.1097/AAP.0b013e3181aea16f
- [103] Peng P.W.H., Tumber P.S. Ultrasound-guided interventional procedures for patients with chronic pelvic pain — a description of techniques and review of the literature. Pain Physician. 2008; 11: 215–24.
- [104] Aasvang E., Kehlet H. Chronic postoperative pain: the case of inguinal herniorrhaphy. Br J Anaesth. 2005; 95: 69–76. DOI: 10.1093/bja/aei019
- [105] Mandelkor H., Loeweneck H. The iliohypogastric and ilioinguinal nerves. Distribution in the abdominal wall, danger areas in surgical incisions in the inguinal and pubic regions and reflected visceral pain in their dermatomes. Surg Radiol Anat. 1988; 10: 145–9.
- [106] Peng P.W.H., Tumber P.S. Ultrasound-guided interventional procedures for patients with chronic pelvic pain — a description of techniques and review of the literature. Pain Physician. 2008; 11: 215–24.
- [107] Rab M., Ebmer J., Dellon A.L. Anatomic variability of the ilioinguinal and genitofemoral nerve: implications for the treatment of groin pain. Plast Reconstr Surg. 2001; 108: 1618–23. DOI: 10.1097/00006534-200111000-00029
- [108] Rosser J.C., Goodwin M., Gabriel N.H., et al. The use of mini-laparoscopy for conscious pain mapping. Tech Reg Anesth Pain Manage. 2001; 5: 152–156.
- [109] Wood G., Lloyd J., Evans P., et al. Cryoanalgesia and day case herniorrhaphy. (Letter) Lancet. 1979; 2: 479.
- [110] Wood G., Lloyd J., Bullingham R., et al. Post operative analgesia for day case herniorrhaphy patients. A comparison of cryoanalgesia, paravertebral blockade and oral analgesia. Anaesthesia. 1981; 36: 603–610. DOI: 10.1111/j.1365-2044.1981.tb10324.x
- [111] Khuroy R.C., Davenport H.T., Jones J.G. Cryoanalgesia for pain after herniorrhaphy. Anaesthesia. 1986; 41: 73–76. DOI: 10.1111/j.1365-2044.1986.tb12709.x
- [112] Callesen T., Karsten B., Thorup J., et al. Cryoanalgesia: effect on postherniorrhaphy pain. Anesth Analg. 1998; 87: 896–899. DOI: 10.1097/00000539-199810000-00028
- [113] Racz G., Hagstrom D. Iliohypogastric and ilioinguinal nerve entrapment: Diagnosis and treatment. Pain Digest. 1992; 2: 43–48.
- [114] Raj P. Practical Management of Pain. In: Cryoanalgesia. Year Book Medical Publishers. Chicago, 1986: 779.
- [115] Glynn C.J., Carrie L.E. Cryoanalgesia to relieve pain in diastasis of the symphysis pubis during pregnancy. Br Med J. 1985; 290: 1946–1947. DOI: 10.1136/bmj.290.6486.1946-a
- [116] Evans P.J., Lloyd J.W., Jack T.M. Cryoanalgesia for intractable perineal pain. J R Soc Med. 1981; 74: 804–809.
- [117] Loev M.A., Varklet V.L., Wilsey B.L., et al. Cryoablation: A novel approach to neurolysis of the ganglion impar. Anesthesiology. 1998; 88: 1391–1393. DOI: 10.1097/00000542-199805000-00031
- [118] Jain S., Rooney S.M., Goldiner P.L. Managing the cancer patient's pain. Female Patient. 1983; 8: 1–11.
- [119] Bellingham G.A., Bhatia A., Chan C.W., Peng P.W. Randomized controlled trial comparing pudendal nerve block under ultrasound and fluoroscopic guidance. Reg Anesth Pain Med. 2002; 37: 262–6. DOI: 10.1097/AAP.0b013e318248c51d
- [120] Darnis B., Robert R., Labat J.J., Riant T., Gaudin C., Hamel A., Hamel O. Perineal pain and inferior cluneal nerves: anatomy and surgery. Surg Radiol Anat. 2008; 30: 177–83. DOI: 10.1007/s00276-008-0306-9
- [121] Labat J.J., Riant T., Robert R., Amarenco G., Lefaucheur J.P., Rigaud J. Diagnostic criteria for pudendal neuralgia by pudendal nerve entrapment (Nantes criteria). NeuroUrol Urodyn. 2008; 27: 306–10. DOI: 10.1002/nau.20505
- [122] Prologo J.D., Lin R.C., Williams R., Corn D. Percutaneous CT-guided cryoablation for the treatment of refractory pudendal neuralgia. Skeletal Radiol. 2015 May; 44(5): 709–14. DOI: 10.1007/s00256-014-2075-3
- [123] Hough D.M., Wittenberg K.H., Pawlina W., et al. Chronic perineal pain caused by pudendal nerve entrapment: anatomy and CT-guided perineural injection technique. AJR Am J Roentgenol. 2003; 181: 561–7. DOI: 10.2214/ajr.181.2.1810561
- [124] Choi S-S., Lee P-B., Kim Y-C., et al. C-arm-guided pudendal nerve block: a new technique. Int J Clin Pract. 2006; 60: 553–6. DOI: 10.1111/j.1742-1241.2006.00836.x
- [125] Lloyd J.W., Barnard J.D., Glynn C.J. Cryoanalgesia. A new approach to pain relief. Lancet. 1976; 2(7992): 932–934. DOI: 10.1016/s0140-6736(76)90893-x

- [126] Wolter T., Deininger M., Hubbe U., Mohadjer M., Knoeller S. Cryoneurolysis for zygapophyseal joint pain: a retrospective analysis of 117 interventions. *Acta Neurochir (Wien)*. 2011; 153(5): 1011–1019. DOI: 10.2147/JPR.S161053
- [127] Goldthwait J.E. The lumbosacral articulation: an explanation of many cases of lumbago, sciatica, and paraplegia. *Boston Med Surg J*. 1911; 164: 365–372.
- [128] Cohen S.P., Raja S.N. Pathogenesis, diagnosis, and treatment of lumbar zygapophysial (facet) joint pain. *Anesthesiology*. 2007; 106: 591–614. DOI: 10.1097/00000542-200703000-00024
- [129] Gofeld M., Brown M.N., Bollag L., Hanlon J.G., Theodore B.R. Magnetic positioning system and ultrasound guidance for lumbar zygapophysial radiofrequency neurotomy: a cadaver study. *Reg Anesth Pain Med*. 2014; 39: 61–6. DOI: 10.1097/AAP.000000000000032
- [130] Han S.H., Park K.D., Cho K.R., Park Y. Ultrasound versus fluoroscopy-guided medial branch block for the treatment of lower lumbar facet joint pain: a retrospective comparative study. *Medicine (Baltimore)*. 2017; 96(16): e6655. DOI: 10.1097/MD.0000000000006655
- [131] Thonnagith A., Elgueta M.F., Chalermkitpanit P., Tran D.Q., Finlayson R.J. Ultrasound-guided cervical medial branch blocks, a technical review. *Int J Phys Med Rehabil*. 2016. DOI: 10.4172/2329-9096.1000329
- [132] Manchukonda R., Manchikanti K.N., Cash K.A., Pampati V., Manchikanti L. Facet joint pain in chronic spinal pain: an evaluation of prevalence and false-positive rate of diagnostic blocks. *J Spinal Disord Tech*. 2007; 20(7): 539–45. DOI: 10.1097/BSD.0b013e3180577812
- [133] Lilius G., Laasonen E.M., Myllynen P., Harilainen A., Grönlund G. Lumbar facet joint syndrome. A randomised clinical trial. *J Bone Joint Surg Br*. 1989; 71(4): 681–684. DOI: 10.1302/0301-620X.71B4.2527856
- [134] Staender M., Maerz U., Tonn J.C., Steude U. Computerized tomography-guided kryorhizotomy in 76 patients with lumbar facet joint syndrome. *J Neurosurg Spine*. 2005; 3(6): 444–449. DOI: 10.3171/spi.2005.3.6.0444
- [135] Birkenmaier C., Veihelmann A., Trouillier H., et al. Percutaneous cryodestruction of lumbar facet joints: a prospective clinical trial. *Int Orthop*. 2007; 31(4): 525–530. DOI: 10.1007/s00264-006-0208-6
- [136] Saberski L.R., Trescot A.M., Klein D.S. Cryoneurolysis in clinical practice. In: Waldman S.D., Winnie A.P., eds. *Interventional Pain Management*. Philadelphia: WB Saunders Co., 1994.
- [137] Brechner T. Percutaneous cryogenic neurolysis of the articular nerve of Luschka. *Regional Anesth*. 1981; 6: 18–22.
- [138] Schuster G.D. The use of cryoanalgesia in the painful facet syndrome. *J Neurol Orthopaed Surg*. 1982; 4: 271–274.
- [139] Ross E.L. Cryoneurolysis of lumbar facet joints for the treatment of chronic lower back pain. Presented at the American Society of Regional Anesthesia. 1991; April 6.
- [140] Leclaire R., Fortin L., Lambert R., Bergeron Y.M., Rossignol M. Radiofrequency facet joint denervation in the treatment of low back pain: a placebo-controlled clinical trial to assess efficacy. *Spine (Phila Pa 1976)*. 2001; 26(13): 1411–1416. DOI: 10.1097/00007632-200107010-00003
- [141] Trescot A.M., Noback C.R. Cryoanalgesia in low back pain. In: Manchikanti L., Slipman C., Fellows B., eds. *Low Back Pain, Diagnosis and Treatment*. Paducah, KY: ASIPP Press, 2002: 473–482.
- [142] Mixer W.J., Barr J.S. Rupture of the intervertebral disc with involvement of the spinal canal. *N Engl J Med*. 1934; 211: 210–215.
- [143] Manchikanti L., Singh V., Pampati V., et al. Evaluation of the relative contributions of various structures in chronic low back pain. *Pain Physician*. 2001; 4(4): 308–316.
- [144] Yoshiiwa T., Miyazaki M., Notani N., Ishihara T., Kawano M., Tsumura H. Analysis of the relationship between ligamentum flavum thickening and lumbar segmental instability, disc degeneration, and facet joint osteoarthritis in lumbar spinal stenosis. *Asian Spine J*. 2016; 10(6): 1132–1140. DOI: 10.4184/asj.2016.10.6.1132
- [145] Ivancic P.C., Coe M.P., Ndu A.B., Tominaga Y., Carlson E.J., Rubin W., Dipl-Ing F.H., Panjabi M.M. Dynamic mechanical properties of intact human cervical spine ligaments. *Spine J*. 2007 Nov-Dec; 7(6): 659–65. DOI: 10.1016/j.spinee.2006.10.014
- [146] Feinstein R., et al. Experiments on pain referred from deep somatic tissues. *J Bone Joint Surg*. 1954; 36A: 981–997.
- [147] Kellgren J.H. On the distribution of pain arising from deep somatic structures with charts of segmental pain areas. *Clin Sci*. 1939; 4: 35–46.
- [148] Klein D.S., Trescot A.M. Dorsal median nerve cryoanalgesia. *Am Pain Soc*. 1994.
- [149] Putzer D., Haselbacher M., Hörmann R., Thaler M., Nogler M. The distance of the gluteal nerve in relation to anatomical landmarks: an anatomic study. *Arch Orthop Trauma Surg*. 2018 Mar; 138(3): 419–425. DOI: 10.1007/s00402-017-2847-z
- [150] Iwanaga J., Eid S., Simonds E., Schumacher M., Loukas M., Tubbs R.S. The majority of piriformis muscles are innervated by the superior gluteal nerve. *Clin Anat*. 2019 Mar; 32(2): 282–286. DOI: 10.1002/ca.23311
- [151] Trescot A.M., Klein D.S., Edwards L.W. Superior gluteal nerve pathology as a cause of sciatica. *AAPM abstracts*. 1995; Sept.
- [152] Cohen S.P., Chen Y., Neufeld N.J. Sacroiliac joint pain: a comprehensive review of epidemiology, diagnosis and treatment. *Expert Rev Neurother*. 2013; 13: 99–116. DOI: 10.1586/ern.12.148
- [153] Fortin J.D., Falco F.J.E. The Fortin finger test: An indicator of sacroiliac pain. *Am J Orthop*. 1997; 26: 477–480.
- [154] Roberts S.L., Burnham R.S., Ravichandiran K., Agur A.M., Loh E. Cadaveric study of sacroiliac joint innervation: implications for diagnostic blocks and radiofrequency ablation. *Reg Anesth Pain Med*. 2014; 39: 456–64. DOI: 10.1097/AAP.0000000000000156
- [155] King W., Ahmed S.U., Baisden J., Patel N., Kennedy D.J., MacVic-ar J., Duszynski B. Diagnosis and treatment of posterior sacroiliac complex pain: a systematic review with comprehensive analysis of the published data. *Pain Med*. 2015; 16: 257–65. DOI: 10.1111/pme.12630
- [156] Soneji N., Bhatia A., Seib R., Tumber P., Dissanayake M., Peng P.W. Comparison of fluoroscopy and ultrasound guidance for sacroiliac joint injection in patients with chronic low back pain. *Pain Pract*. 2016; 16: 537–44. DOI: 10.1111/papr.12304
- [157] Darnis B., Robert R., Labat J.J., Riant T., Gaudin C., Hamel A., Hamel O. Perineal pain and inferior cluneal nerves: anatomy and surgery. *Surg Radiol Anat*. 2008; 30: 177–83. DOI: 10.1007/s00276-008-0306-9

- [158] Kuniya H., Aota Y., Saito T., et al. Anatomical study of superior cluneal nerve entrapment. *J Neurosurg Spine*. 2013; 19: 76–80. DOI: 10.3171/2013.4.SPINE12683
- [159] Maigne J.Y., Lazareth J.P., Guérin Surville H., Maigne R. The lateral cutaneous branches of the dorsal rami of the thoraco-lumbar junction. An anatomical study on 37 dissections. *Surg Radiol Anat*. 1989; 11: 289–93.
- [160] Saberski L.R., Ahmad M., Munir M., et al. Identification of a new therapeutic approach for prolonged pain relief in chronic iliac crest donor site pain: A case report. *Pain Clinic*. 2000; 2: 37–40.
- [161] Noback C.R. *Interventional Pain Management Techniques and Technologies*, Bethesda, MD, 1999; June.
- [162] Feigl G., Ulz H., Pixner T., et al. Anatomical investigation of a new vertical obturator nerve block technique. *Ann Anat*. 2013; 195: 82–7. DOI: 10.1016/j.aanat.2012.05.008
- [163] Bradshaw C., McCrory P., Bell S., et al. Obturator nerve entrapment a cause of groin pain in athletes. *Am J Sports Med*. 1997; 25: 402–8. DOI: 10.1177/036354659702500322
- [164] Kim P.S., Ferrante F.M. Cryoanalgesia: A novel treatment for hip adductor spasticity and obturator neuralgia. *Anesthesiology*. 1998; 89: 534–536.
- [165] Horner G., Dellon A.L. Innervation of the human knee joint and implications for surgery. *Clin Orthop Relat Res*. 1994; 301: 221–6.
- [166] Toms A.D., Mandalia V., Haigh R., Hopwood B. The management of patients with painful total knee replacement. *J Bone Joint Surg Br*. 2009; 91: 143–50. DOI: 10.1302/0301-620X.91B2.20995
- [167] Papastergiou S.G., Voulgaropoulos H., Mikalef P., et al. Injuries to the infrapatellar branch(es) of the saphenous nerve in anterior cruciate ligament reconstruction with four-strand hamstring tendon autograft: vertical versus horizontal incision for harvest. *Knee Surg Sports Traumatol Arthrosc*. 2006; 14: 789–93. DOI: 10.1177/2309499017690995
- [168] Detenbeck L.C. Infrapatellar traumatic neuroma resulting from dashboard injury. *J Bone Joint Surg Am*. 1972; 54: 170–2.
- [169] House J.H., Ahmed K. Entrapment neuropathy of the infrapatellar branch of the saphenous nerve. *Am J Sports Med*. 1977 Sep–Oct; 5(5): 217–24. DOI: 10.1177/036354657700500509
- [170] Apaydin N., Basarir K., Loukas M., et al. Compartmental anatomy of the superficial fibular nerve with an emphasis on fascial release operations of the leg. *Surg Radiol Anat*. 2008; 30: 47–52. DOI: 10.1007/s00276-007-0284-3
- [171] Chin K.J. Ultrasound visualization of the superficial peroneal nerve in the mid-calf. *Anesthesiology*. 2013; 118: 956–65. DOI: 10.1097/ALN.0b013e318266b7d2
- [172] Saito A., Kikuchi S. Anatomic relations between ankle arthroscopic portal sites and the superficial peroneal and saphenous nerves. *Foot Ankle Int*. 1998; 19(11): 748–52. DOI: 10.1177/107110079801901107
- [173] Flanigan R.M., DiGiovanni B.F. Peripheral nerve entrapments of the lower leg, ankle, and foot. *Foot Ankle Clin*. 2011; 16(2): 255–74. DOI: 10.1016/j.fcl.2011.01.006
- [174] Oaklander A.L. Role of minimal distal nerve injury in complex regional pain syndrome-I. *Pain Med*. 2010; 11(8): 1251–6. DOI: 10.1111/j.1526-4637.2010.00917.x
- [175] Papaliodis D.N., Vanushkina M.A., Richardson N.G., Di Preta J.A. The foot and ankle examination. *Med Clin North Am*. 2014; 98: 181–204. DOI: 10.1016/j.mcna.2013.10.001
- [176] Reach J.S., Easley M.E., Chuckpaiwong B., Nunley J.A. Accuracy of ultrasound guided injections in the foot and ankle. *Foot Ankle Int*. 2009; 30: 239–42. DOI: 10.3113/FAI.2009.0239
- [177] Hodor L., Barkal K., Hatch-Fox L.D. Cryogenic denervation of the intermetatarsal space neuroma. *J Foot Ankle Surg*. 1997; 36: 311–314.
- [178] Caporusso E.F., Fallat L.M., Savoy-Moore R. Cryogenic neuroablation for the treatment of lower extremity neuromas. *J Foot Ankle Surg*. 2002; 41: 286–90. DOI: 10.1016/s1067-2516(02)80046-1
- [179] Kim B.S., Choung P.W., Kwon S.W., Rhyu I.J., Kim D.H. Branching patterns of medial and inferior calcaneal nerves around the tarsal tunnel. *Ann Rehabil Med*. 2015 Feb; 39(1): 52–5. DOI: 10.5535/arm.2015.39.1.52
- [180] Dellon A.L. Decompression of peripheral nerves for symptoms of diabetic neuropathy: pain management considerations. *Pain Clinic*. 2001; 3: 11–16. DOI: 10.1371/journal.pone.0109827